www.drbau.es

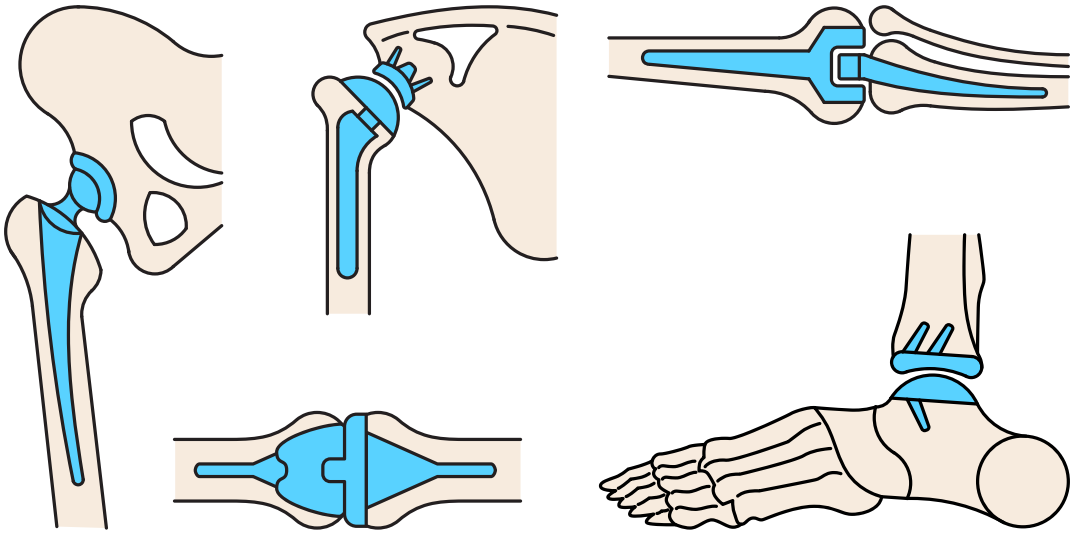

Artroplastias II

Dr. Alonso Bau González

Jefe Asociado Unidad de Rodilla y Cadera
Servicio de Traumatología y Cirugía Ortopédica
Hospital Universitario Rey Juan Carlos.

Hospital Vithas Prado de Aravaca

INDICE

- Fracturas periprotésicas
- Infección
- Aflojamiento
- Desgaste del implante
- Luxación (excepcional en prótesis de rodilla))
- TVP – TEP
- Lesión neurológica.

INDICE

- Fracturas periprotésicas
- Infección
- Aflojamiento
- Desgaste del implante
- Luxación (excepcional en prótesis de rodilla))
- TVP – TEP
- Lesión neurológica.

PRIMERA PARTE

FRACTURAS PERIPROTÉSICAS

- DEFINICIÓN:

- Es aquella que ocurre en un hueso que aloja un implante
- Puede, o no, comprometer el funcionamiento de dicho implante
- La presencia del implante obliga a estrategias de osteosíntesis especiales en comparación con la misma fractura en un hueso no protetizado.

Fracturas Periprotésicas

- CLASIFICACIÓN
- Intraoperatorias
  - Ocurren durante el acto quirúrgico de implantación de la prótesis
  - Son más frecuentes en la cirugía de revisión (recambios) que la cirugía primaria
  - Son más frecuentes con el uso de implantes press-fit (en comparación con implantes cementados)
  - Son más frecuentes sobre hueso enfermo (osteopenia, osteoporosis, osteolisis, Paget…)
  - Algunos detalles de la cirugía aumentan el riesgo:
    - Las fracturas de rótula son más raras en rótulas no protetizadas
    - Las fracturas Tipo Su II (ver más adelante) son más frecuentes si se invade la cortical anterior del fémur en la cirugía
- Postoperatorias
  - Ocurren por un traumatismo, tiempo después de la implantación de la prótesis

Fracturas Periprotésicas

- Por su alta prevalencia merecen especial mención 3 tipos de fracturas periprotésicas:

1. Fractura periprotésicas en torno a un vástago femoral de una prótesis de cadera
2. Fracturas periprotésicas en torno a una prótesis de rodilla
   A. En torno al componente femoral
   B. Entorno al componente tibial

-1.

Fractura periprotésicas postoperatorias en torno a un vástago femoral de una prótesis de cadera

CLASIFICACIÓN

- La clasificación más utilizada es la de Vancouver, que sirve además para decidir el tratamiento

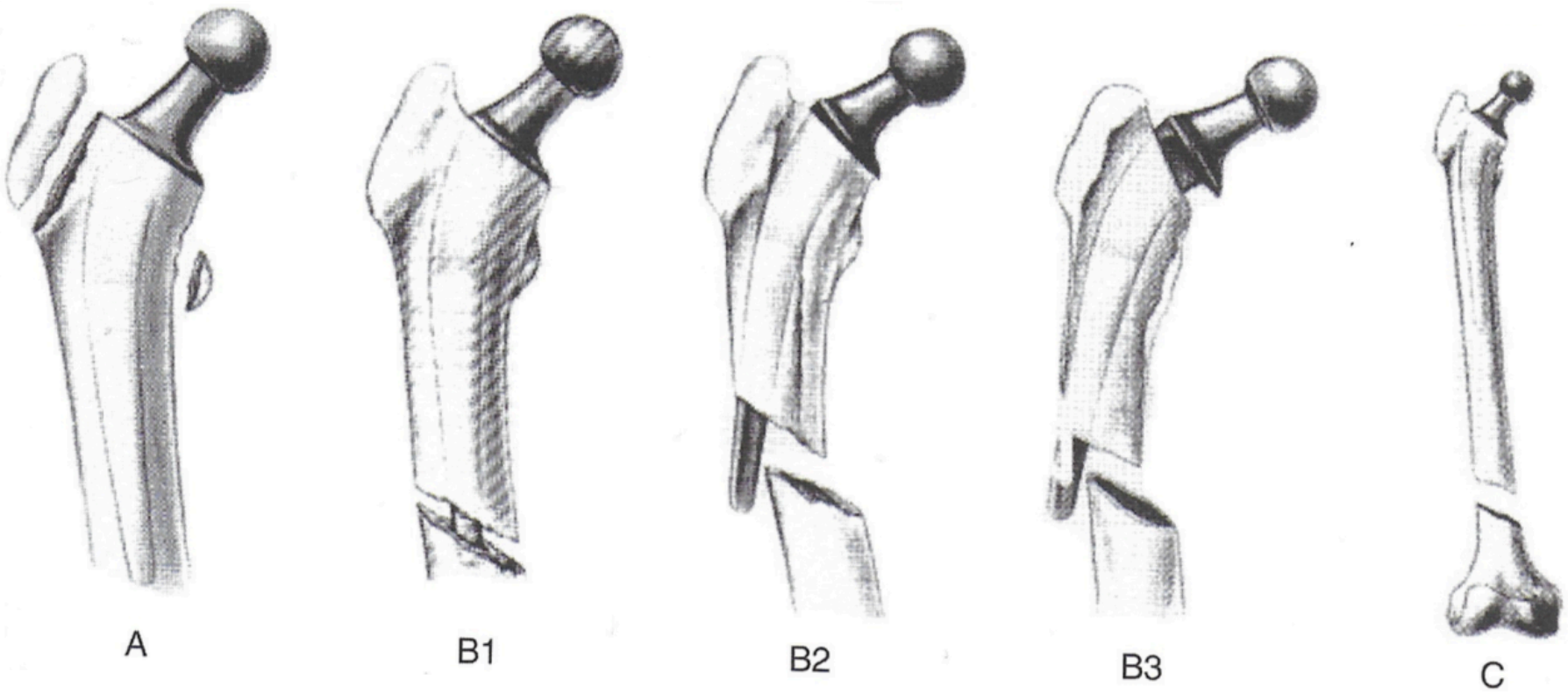

Imagen procedente de: Garbuz Ds et al. Fracture of the femur following total join artrhoplasty, in Steidenberg ME, Garino JP, eds: Revision Total Hip Artrhoplastu. Philadelphia, PA, Lippincott-Raven, 1998, p 497

TIPO VANCOUVER A

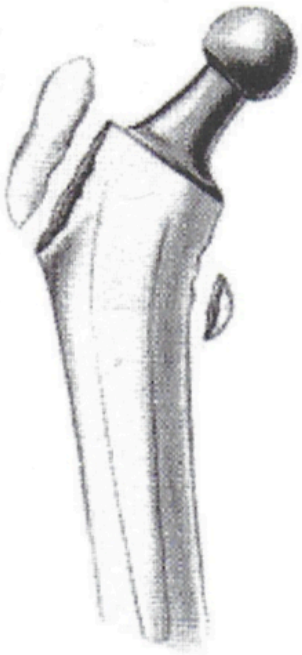

- Localizada en alguno de los dos trocánteres
  - SUBTIPO AG
    - Afecta al trocánter mayor
    - La mayoría pueden tratarse conservadoramente con marcha protejida con muletas
    - Las que están desplazadas más de 2,5 cm o se asocian a inestabilidad (luxación) dolor o gan marcha en trendélemburg se tratan con osteosíntesis con cerclajes o grapa-placa
  - SUBTIPO AL
    - Afecta a trocánter menor
    - Todas se tratan conservadoramente, aunque estén desplazadas

Imagen procedente de: Garbuz Ds et al. Fracture of the femur following total join artrhoplasty, in Steidenberg ME, Garino JP, eds: Revision Total Hip Artrhoplastu. Philadelphia, PA, Lippincott-Raven, 1998, p 497

TIPO VANCOUVER B

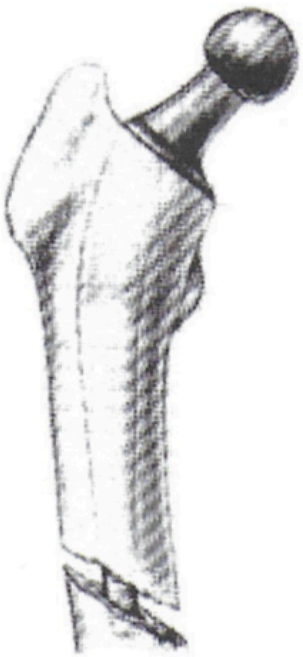

B1

- Localizada alrededor o inmediatamente distal al vástago
  - SUBTIPO B1
    - El implante mantiene una buena fijación en el fémur proximal
    - Tratamiento: Osteosíntesis, 2 opciones:
      - Con 2 placas en dos planos diferentes que se superponga con el vástago
      - Una placa más aloinjerto estructural (hemidiáfisis de tibia o fémur de donante)
    - En la zona distal pueden usarse tornillos bicorticales, pero en la zona que coincida con el vástago deben usarse cerclajes y tornillos unicorticales

Imagen procedente de: Garbuz Ds et al. Fracture of the femur following total join artrhoplasty, in Steidenberg ME, Garino JP, eds: Revision Total Hip Artrhoplastu. Philadelphia, PA, Lippincott-Raven, 1998, p 497

TIPO VANCOUVER B

- Localizada alrededor o inmediatamente distal al vástago
  - SUBTIPO B2
    - El implante se ha aflojado del fémur proximal, pero existe buen stock óseo en fémur proximal
    - Tratamiento:
      - Revisión del implante, colocando uno que se ancle en el fémur distal sano
      - En el fémur proximal puede ponerse injerto para aumentar el stock óseo de cara al futuro pero no es obligatorio

Imagen procedente de: Garbuz Ds et al. Fracture of the femur following total join artrhoplasty, in Steidenberg ME, Garino JP, eds: Revision Total Hip Artrhoplastu. Philadelphia, PA, Lippincott-Raven, 1998, p 497

TIPO VANCOUVER B

- Localizada alrededor o inmediatamente distal al vástago
  - SUBTIPO B3
    - El implante se ha aflojado del fémur proximal, existe además gran pérdida de hueso en el fémur proximal
    - Tratamiento:
      - Revisión del implante, colocando uno que se ancle en el fémur distal sano
      - En el fémur proximal debe ponerse injerto para aumentar el stock óseo de cara al futuro pero no es obligatorio
      - Una alternativa puede ser el uso de prótesis de tipo tumoral que sustituyan todo el fémur proximal

Imagen procedente de: Garbuz Ds et al. Fracture of the femur following total join artrhoplasty, in Steidenberg ME, Garino JP, eds: Revision Total Hip Artrhoplastu. Philadelphia, PA, Lippincott-Raven, 1998, p 497

TIPO VANCOUVER C



- Localizada distalmente y alejadas del un vástago bien fijo
  - Se tratan como se trataría la fractura sin la presencia del implante pero teniendo en cuenta:
    - No usar clavos intramedulares, usar placas
    - Solapar la placa con el vástago para evitar zonas de estres entre ambos
    - En la zona distal pueden usarse tornillos bicorticales, pero en la zona que coincida con el vástago deben usarse cerclajes y tornillos unicorticales

Imagen procedente de: Garbuz Ds et al. Fracture of the femur following total join artrhoplasty, in Steidenberg ME, Garino JP, eds: Revision Total Hip Artrhoplastu. Philadelphia, PA, Lippincott-Raven, 1998, p 497

-2. A

Fractura periprotésicas postoperatorias en torno al componente femoral de una prótesis de rodilla

FRACTURAS EN TORNO AL COMPONENTE FEMORAL

- La clasificación más extendida es la Clasificación de Su.

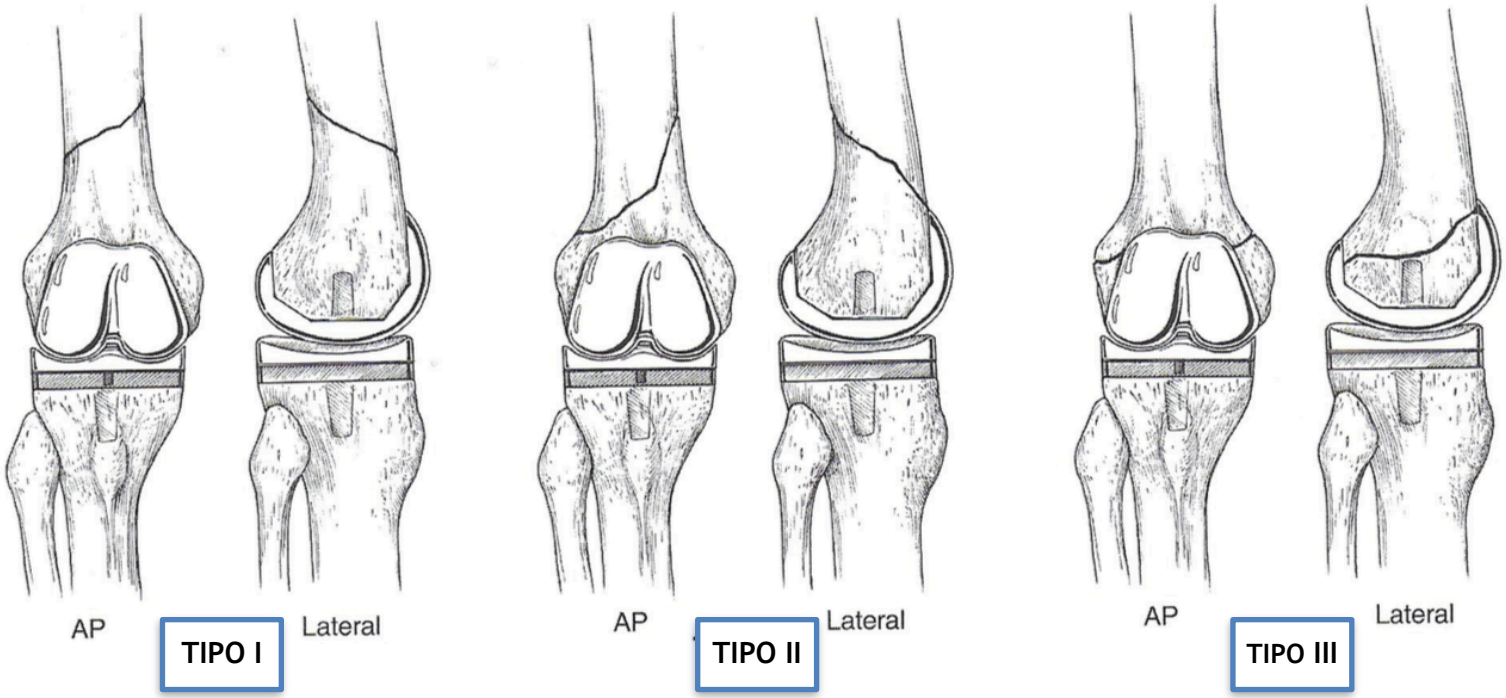

Imagen procedente de: Su ET, et al. Periprosthetic femoral fractures above total knee replacement. J Am Acad Orthop Surg 2004; 12 (1): 12-20

FRACTURAS EN TORNO AL COMPONENTE FEMORAL

- La clasificación más extendida es la Clasificación de Su.

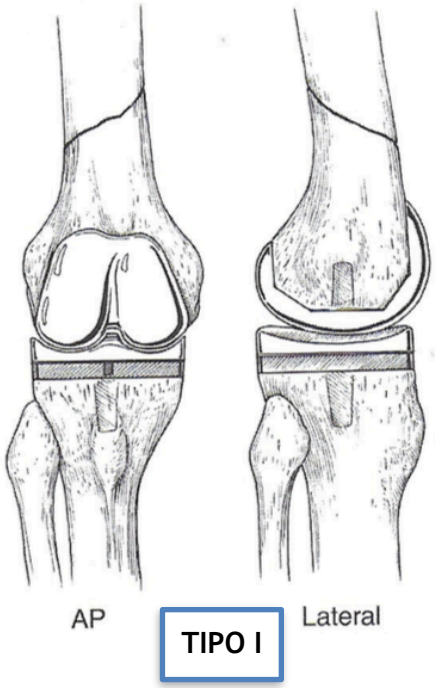

- Localizada proximalmente al escudo femotal

Imagen procedente de: Su ET, et al. Periprosthetic femoral fractures above total knee replacement. J Am Acad Orthop Surg 2004; 12 (1): 12-20

FRACTURAS EN TORNO AL COMPONENTE FEMORAL

- La clasificación más extendida es la Clasificación de Su.

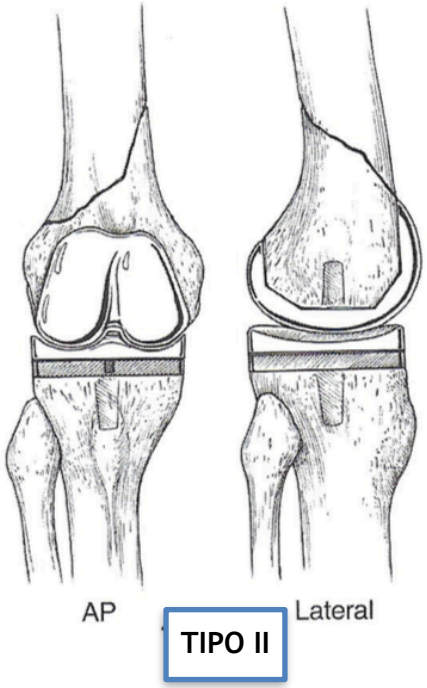

- La fractura se inicia justo a nivel del escudo femoral y se extiende proximalmente

Imagen procedente de: Su ET, et al. Periprosthetic femoral fractures above total knee replacement. J Am Acad Orthop Surg 2004; 12 (1): 12-20

FRACTURAS EN TORNO AL COMPONENTE FEMORAL

- La clasificación más extendida es la Clasificación de Su.

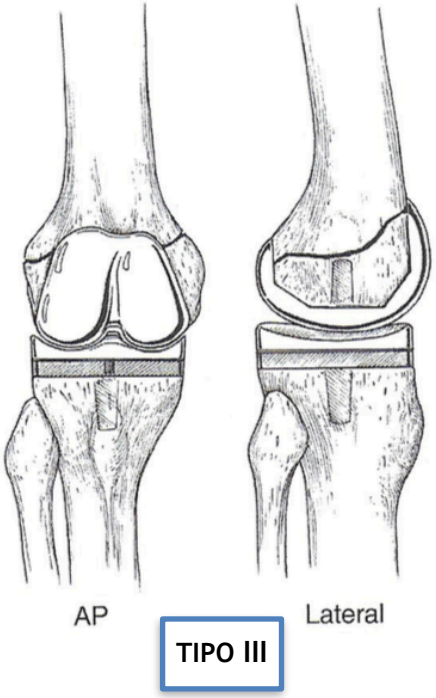

- Cualquier parte de la fractura se extiende distalmente a la parte más proximal del escudo femoral

Imagen procedente de: Su ET, et al. Periprosthetic femoral fractures above total knee replacement. J Am Acad Orthop Surg 2004; 12 (1): 12-20

- FRACTURAS EN TORNO AL COMPONENTE FEMORAL

- TRATAMIENTO

  - CON COMPONETE FEMORAL SUELTO
    - Revisión protésica, implantándose una prótesis con vástago que se extienda proximalmente a la fractura
    - En pacientes muy ancianos y con muy mala calidad osea, valorar la posibilidad de una prótesis tumoral con sustitución del fémur distal

- FRACTURAS EN TORNO AL COMPONENTE FEMORAL

- TRATAMIENTO

  - CON COMPONETE FEMORAL FIJO

    - FRACTURAS Su Tipo I y II:
      - Osteosíntesis con Enclavado endomedular, o
      - Placa lateral con tornillos bloqueados (unico o múltiples o lámina) (ver imagen)

    Fracturas Tipo III
      - Ostesíntesis con Placa lateral con tornillos bloqueados (unico o múltiples) o
      - En fracturas muy conminutas en pacientes añosos valorar la revisión del implante con implantación de una prótesis tumoral que sustituya todo el fémur distal

Imagen procedente de: George J. Haidukewych, Steven Lyons, and Thomas Bernasek. Treatment of Periprosthetic Fractures Around a Total Knee Arthroplasty. Insall & Scott surgery of the knee / editor, W. Norman Scott.—5th ed. 2012 by Churchill Livingstone, an imprint of Elsevier Inc. pag 799-809

Fracturas Periprotésicas Postoperatorias en Prótesis de Rodilla

- Ejemplo de fractura Su I tratado con placa de osteosíntesis con múltiples tornillos bloqueados

Imagen procedente de: George J. Haidukewych, Steven Lyons, and Thomas Bernasek. Treatment of Periprosthetic Fractures Around a Total Knee Arthroplasty. Insall & Scott surgery of the knee / editor, W. Norman Scott.—5th ed. 2012 by Churchill Livingstone, an imprint of Elsevier Inc. pag 799-809

Fracturas Periprotésicas Postoperatorias en Prótesis de Rodilla

- Ejemplo de fractura Su II tratado con placa de osteosíntesis con múltiples tornillos bloqueados

Imagen procedente de: George J. Haidukewych, Steven Lyons, and Thomas Bernasek. Treatment of Periprosthetic Fractures Around a Total Knee Arthroplasty. Insall & Scott surgery of the knee / editor, W. Norman Scott.—5th ed. 2012 by Churchill Livingstone, an imprint of Elsevier Inc. pag 799-809

Fracturas Periprotésicas Postoperatorias en Prótesis de Rodilla

- Ejemplo de fractura Su III tratado con placa de osteosíntesis con múltiples tornillos bloqueados

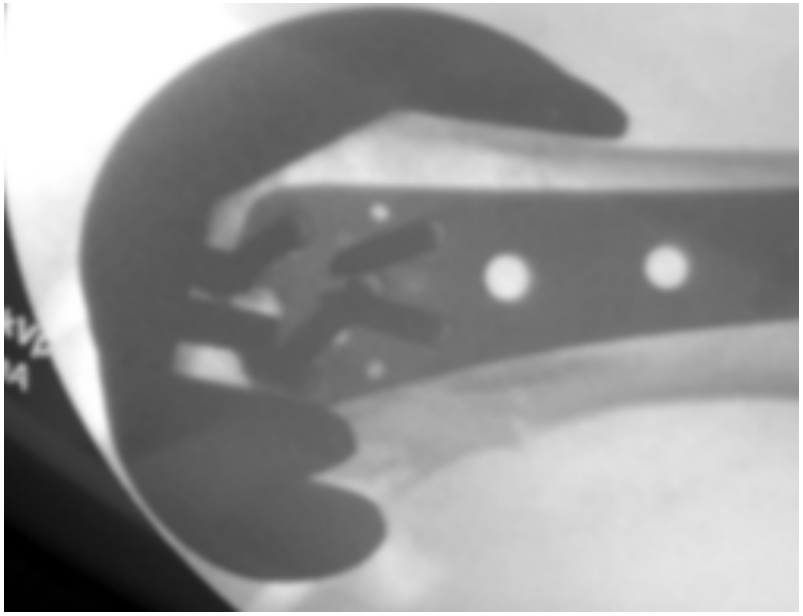

Imagen procedente de: George J. Haidukewych, Steven Lyons, and Thomas Bernasek. Treatment of Periprosthetic Fractures Around a Total Knee Arthroplasty. Insall & Scott surgery of the knee / editor, W. Norman Scott.—5th ed. 2012 by Churchill Livingstone, an imprint of Elsevier Inc. pag 799-809

Fracturas Periprotésicas Postoperatorias en Prótesis de Rodilla

- Ejemplo de fractura Su II tratado con clavo endomedular

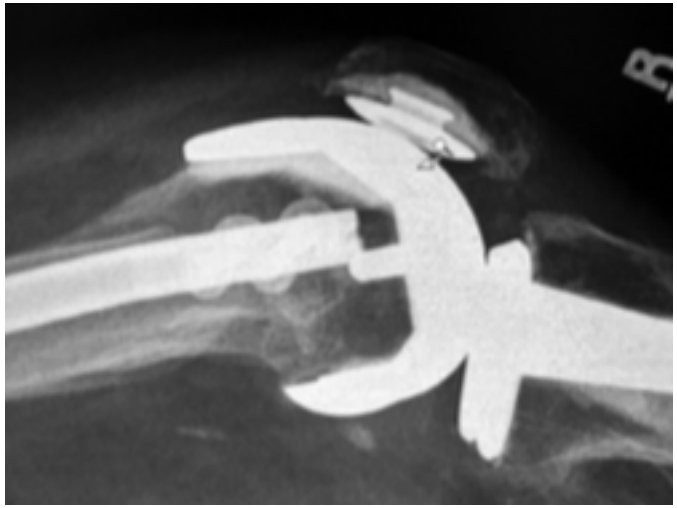

Imagen procedente de: George J. Haidukewych, Steven Lyons, and Thomas Bernasek. Treatment of Periprosthetic Fractures Around a Total Knee Arthroplasty. Insall & Scott surgery of the knee / editor, W. Norman Scott.—5th ed. 2012 by Churchill Livingstone, an imprint of Elsevier Inc. pag 799-809

Fracturas Periprotésicas Postoperatorias en Prótesis de Rodilla

- Ejemplo de fractura Su II tratado con clavo endomedular

Imagen procedente de: George J. Haidukewych, Steven Lyons, and Thomas Bernasek. Treatment of Periprosthetic Fractures Around a Total Knee Arthroplasty. Insall & Scott surgery of the knee / editor, W. Norman Scott.—5th ed. 2012 by Churchill Livingstone, an imprint of Elsevier Inc. pag 799-809

-2. B

Fractura periprotésicas en torno al componente tibial de una prótesis de rodilla

FRACTURAS EN TORNO AL COMPONENTE TIBIAL

- La clasificación más extendida es la Clasificación de Félix

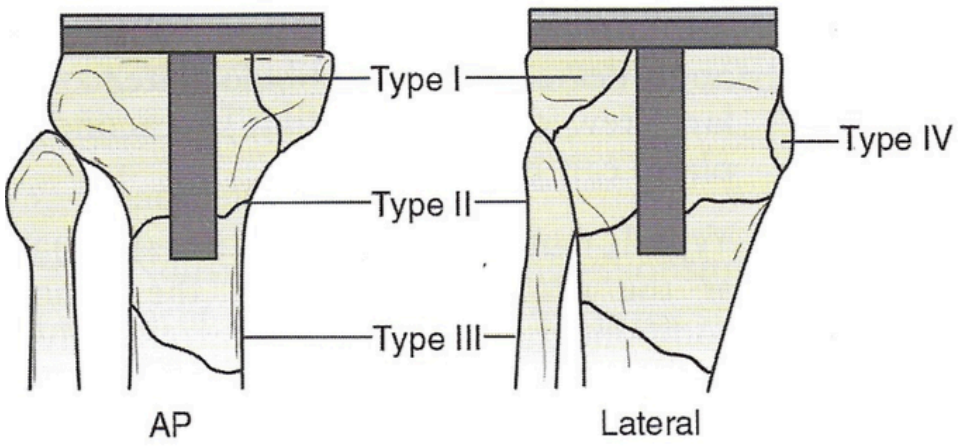

- TIPO I
  - Fracturas del platillo tibial
- TIPO II
  - Fracturas en torno al vástago o quilla del componente tibial
- TIPO III
  - Fracturas distales al vástago o quilla del componente tibia
- TIPO IV
  - Fracturas de la tuberosidad anterior de la tibia

Imagen procedente de: Felis NA, et al. Periprosthetic fracture of the tibia associated with total knee arthroplasty. Clin Orthop Relat Res 1997; 345: 113-124.

FRACTURAS EN TORNO AL COMPONENTE TIBIAL

- La clasificación más extendida es la Clasificación de Félix
- Cada uno de los tipos de fractura (I,II,III o IV) de subclasifica con una letra
  - A: Si el componente tibial está bien fijo
  - B: Si el componente tibial está aflojado
  - C: Si ocurren intraoperatoriamente

Imagen procedente de: Felis NA, et al. Periprosthetic fracture of the tibia associated with total knee arthroplasty. Clin Orthop Relat Res 1997; 345: 113-124.

FRACTURAS EN TORNO AL COMPONENTE TIBIAL

- TRATAMIENTO
  - SUBTIPO A (Componente fijo):
    - Las fracturas no desplazadas se tratan con yeso y descarga con muletas
    - Las fracturas desplazadas suelen tratarse con osteosíntesis con placa y/0 tornillos. En ocasiones se recambia el componente tibial aunque no esté aflojado a uno de anclaje más distal
  - SUBTIPO B: (componente aflojado)
    - Revisión a implante con anclaje más distal en la diáfisis

Segunda Parte

INFECCIÓN PERIPROTÉSICA

Infecciones Periprotésicas

- PREVALENCIA:
  - Prótesis de rodilla primaria: 1-2%
  - Prótesis de cadera primaria: 0.3-1.3%
  - Prótesis de rodilla de revisión: 6%
  - Prótesis de cadera de revisión 3%
- COSTE APROXIMADO
  - 30.000 EUROS/PACIENTE CON PJI (Periprosthetic Joint Infecction)
- Moratlidad
  - 2-7%
  - En el caso de las prótesis parciales por fractura de cadera la mortalidad ya alta de base (30%) asciende al 50% si hay infección

- ETIOPATOGENIA
  - Los agentes causales más frecuentes son el estafilococo aureus y epidermis
  - Contaminan los implantes gracias a su ubicuidad en el organismo procedentes de la flora cutánea
  - Especialmente estas bacterias, pero también otras, tienen la capacidad de formar **Biofilms** cuando se encuentran en presencia de una superficie inerte como es el implante
    - Definimos Biofilm como una comunidad de células bacterianas que se adhieren a la superficie de un cuerpo extraño, gracias a la producción de una matriz polimédica
  - En el interior del biofilm las células bacterianas cambian su metabolismo, enlenteciendolo, disminuyendo sus tasas de replicación, y en ocasiones fusionándose varias de las bacterias para constituir grandes células multinucleadas.
  - El enlentecimiento del metabolismo hace a las bacterias muy resistentes a la antibioterapia, ya que la mayor parte de los antimicrobianos actúan en distintas fases de ese metabolismo. Además, el biofilm puede suponer una auténtica barrera mecánica para la penetración de los antibióticos.
  - En una PJI puede haber muy pocas bacterias libres en el tejido y líquidos circundantes (bacterias en estado plactónico) y encontrarse la mayor parte de ellas adheridas al implante, formando parte del Biofilm. Por esta causa resulta muy difícil obtener cultivos positivos de los tejidos circundantes al implante.
  -

Infecciones Periprotésicas

- Factores de riesgo
  - Cirugía previa de la articulación
  - Artritis reumatoide
  - Psoriasis
  - Diabetes
  - Excesiva anticuagulación el día de la intervención (INR>1.5)
  - Enfermedad tumoral
  - Hematoma postquirúrgico
  - Complicaciones de la cicatrización
  - Tener una infección aguda en otra parte del cuerpo en el perioperatorio

Artroplastia, complicaciones

Infecciones Periprotésicas

- DEFINICIÓN
  - Para distinguir la verdadera PJI (Periphrostetic Joint Infection) de una infección de herida, una celulitis, etc se utilizan los criterios MSIS (Muskuloeskeletal Infection Society)
  - Se diagnostica PJI si existe uno de los dos criterios mayores o 4 de lo 6 criterios menores

Criterios Mayores
Aislamiento del mismo germen con igual antibiograma en 2 o mas cultivos periprotésicos
Fístula
Criterios Menores
Elevación de la VSG y PCR
Aumento del recuento de leucocitos en líquido articular (>1700leucos/mm3)
Aumento del % de neutrófilos en líquido articular (>65%)
Pus intraarticular
Aumento del recuento de PMN/campo en microscopia de cortes ultracongelados de tejido periprotésico
Cultivo + para un germen en un sólo cultivo periproésico

Si se cumple 1 criterio mayor o 4 menores podemos asegurar la PJI, menor número de criterios no la descartan

Infecciones Periprotésicas

- DEFINICIÓN
  - Los criterios recogidos en la diapositiva anterior son los criterios clásicos descritos en 2011
  - En 2018 han aparecido versiones actualizadas con niveles de consenso moderado
  - Varias sociedades científicas han propuesto versiones diferentes (Discrepancias entre el International Consensus Meeting y la European Bone and Joint Infection Society). Por eso se recoge en esta clase la versión clásica de los criterios que, aunque no incluye algunas novedades, goza de bastante aceptación. Además ser más sencilla, parece mas adecuada a los fines didácticos de la formación de pregrado.

Infecciones Periprotésicas

- CLSIFICACIÓN:

Tipo	Presentación	Definición
I	Infección postoperatoria aguda	Infección contraída en la implantación de la prótesis que se diagnostica dentro del primer mes postoperatorio
II	Infección crónica tardía	Infección contraída en la implantación de la prótesis que se diagnostica pasado un mes de la implantación
III	Infección hematógena aguda	Infección contraída por vía hematógena, que asienta sobre un implante que llevaba largo tiempo normofuncionante. Acontece mucho tiempo después de la intervención y sin relación con ella.
IV	Cultivos postoperatorios inesperadamente +	Se engloban en este apartado los casos en los que se realiza un recambio protésico sin sospecha infección, pero en los que inesperadamente aislamos gérmenes en los cultivos que de rutina se toman sistemáticamente los recambios

PRESENTACIÓN CLÍNICA Y ETIOLOGÍA

- **PJI TIPO I: Infección aguda postoperatoria**
  - Se manifiesta en el 1er mes postoperatorio
  - Dominan los signos inflamatorios locales pudiendo haber:
    - Celulitis en la vecindad de la herida
    - Secreción de la Herida
    - Dolor intenso en la articulación
    - Fiebre aunque raras veces es elevada
    - Ocasionalmente puede haber afectación sistémica y bacteriemia.
  - Los gérmenes más frecuentemente causales:
    - Staphylococcus aureus
    - Streptococo betahemolítico
    - Bacilos Gram Negativos (menos frecuente)

- **PJI TIPO II: Infección crónica tardía**

  - Se manifiesta meses después de la cirugía (por definición más de un mes) puede aparecer varios años después de la misma, aunque es raro que ocurra más allá de dos años después de la intervención
  - Predominan los síntomas mecánicos sobre los inflamatorios siendo muy difícil diferenciar de un aflojamiento puramente mecánico:
    - Dolor
    - Aflojamiento radiológico del implante
    - Sólo a veces derrame
  - Los gérmenes más frecuentemente causales son gérmenes menos virulentos de la PJI aguda:
    - Staphylococcus cuagulasa - (epidermidis)
    - Propionibacterium acnes

- **PJI TIPO III: Infección hematógena aguda**
  - Puede manifestarse en cualquier momento de la evolución, típicamente mucho tiempo después de la implantación, y en relación con una diseminación hematógena de otro foco infeccioso en el organismo.
  - La manifestación clínica es equivalente a las infecciones tipo I, con sintomatología infecciosa florida

- **PJI TIPO IV: Cultivos postoperatorios inesperadamente +**
  - Se define este cuarto tipo de infección para englobar en ella aquellos casos en los que se recambia un implante sin sospecha de infección, pero en los cultivos de rutina tomando intraoperatoriamente, crece a los pocos días de la intervención un germen.
  - Se trata entonces de un aflojamiento protésico que erróneamente había sido etiquetado preoperatoriamente como mecánico, pero que en realidad se trataba de un aflojamiento séptico

Fracturas Periprotésicas en Prótesis de Rodilla

- **Distribución aproximada de las diferentes formas clínicas**

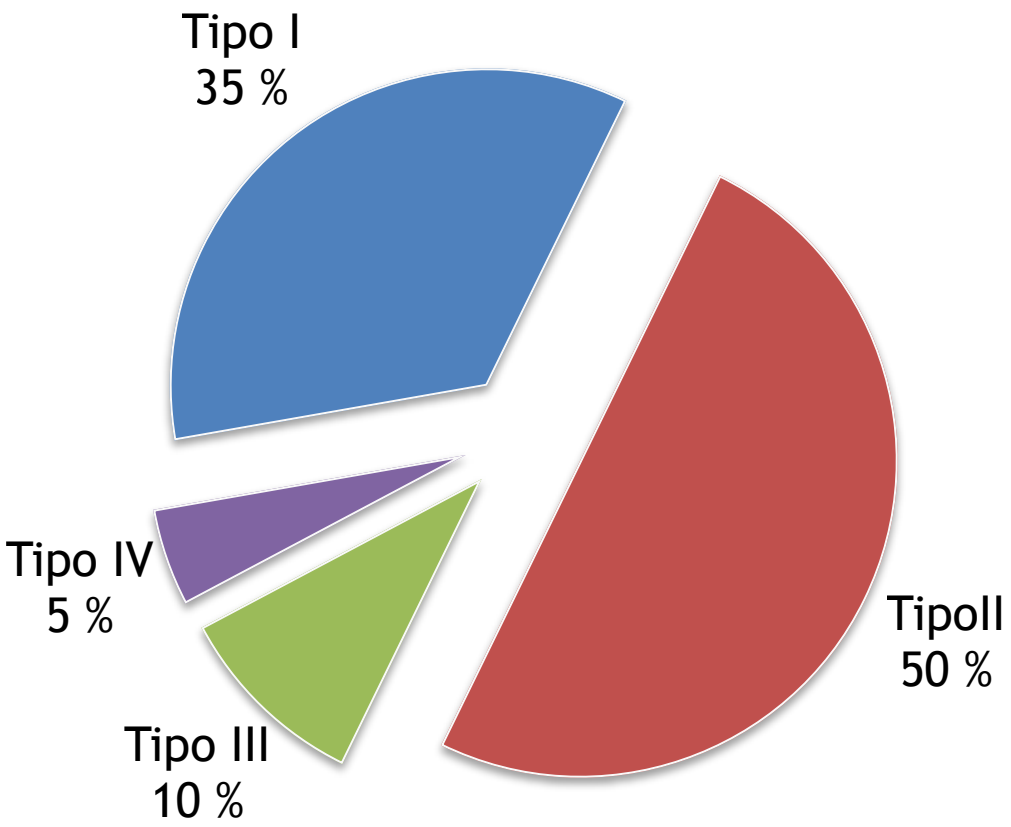

MÉTODOS DIAGNÓSTICOS

- **PRUEBAS DE LABORATORIO**
- VSG y PCR
  - Si están elevados los dos las Sensibilidad es de 99% y la especificidad un 89%
  - Los gérmenes que, con más frecuencia, cursan con valores normales son los propios de las infecciones tipo II (epidermidis y acnes)
  - La PCR está normalmente elevada los 21 primeros días post cirugía
  - La VSG está normalmente elevada los 90 primeros días post cirugía
- Los leucocitos en sangre tienen poco valor, estando sólo elevados en las formas muy floridas de infecciones tipo I y III (no siempre)

- **PRUEBAS DE IMAGEN**
- RX:
  - No muestran signos de infección hasta que esta lleva mucho tiempo instaurada la infección
  - Los hallazgos pueden ser difíciles de diferenciar de un aflojamiento mecánico o por enfermedad de partículas de polietileno:
    - Lucencias de la interfaz cemento-hueso (solo valor se >2mm)
    - Osteolisis
  - Algunos hallazgos si son más sugerentes de infección pero sólo aparecen en infecciones muy evolucionadas:
    - Reacción perióstica
- TAC y RNM
  - No son útiles
- Pet-TAC
  - Poco implantado su uso
  - Poco disponible
  - Estudios recientes hablan de s: 98% y E:98%

- **PRUEBAS DE IMAGEN**

- Gammagrafía
  - Hay varias modalidades
    - Tc-Ga
    - Leucocitos marcados
    - In-111
  - En general tienen una sensibilidad muy alta (cercana al 99%) pero una especificidad muy baja (especialmente durante el primer año postimplantación)

- **ARTROCENTESIS**
- LEUCOCITOS:
  - LEUCOS TOTALES >1700: S=94% E=88%
  - PMN>65%: S=97% E=98%
- CULTIVO
  - S: bajísima (45-86%)
  - E: muy alta, si crece el mismo germen en 2 cultivos diferentes
    - El aislamiento de un germen habitualmente habitante de la piel como un estafilococo epidermidis en un solo cultivo es frecuente mente falso positivo
- Leucocito esterasa (Tiras de orina)
  - S= 81% E=100%
  - Solo puede hacerse sentir un líquido sin nada de sangre
- GRAM
  - No se realiza por bajísima Sensibilidad

Fracturas Periprotésicas en Prótesis de Rodilla

- **CULTIVO DE TEJIDO PERIPROTÉSICO TOMADO EN QUIRÓFANO**
- Se considera el gol estándar si se obtienen dos gérmenes idénticos en dos muestras diferentes. (pero aún así, es un método poco sensible, ya que resulta muy difícil cultivar las bacterias del biofilm)
- Al igual que en la artrocentesis, el aislamiento de un germen habitante habitual de la piel en una sola muestra puede deberse a contaminación
- Para aumentar la rentabilidad del diagnóstico deben tomarse varias muestras del tejido periprotésico (4-6)
- Para aumentar la rentabilidad del diagnóstico el paciente debe llevar al menos dos semanas sin tratamiento antibiótico
- Para intentar aumentar la rentabilidad del proceso puede realizarse la sonicación del implante extraído.
  - Consiste en someter el implante extraído a ultrasonidos en un baño de suero estéril
  - El ultrasonido favorece que las bacterias del biofilm se despeguen del implante y pasen al suelo que se cultiva.
  - Aumenta mucho la sensibilidad de las muestras, pero la especificidad baja, ya que no son raras las contaminaciones por la importante manipulación que hacen falta de las muestras durante el proceso

- **CORTES CONGELADO INTRAOPERATORIOS**
  - Este procedimiento consiste en tomar muestras intraoperatorias del tejido periprotésico, ultracongelargas, cortarlas con un microtomo y examinarlas con campos de gran aumento
    - Un recuento <5pmn/campo se considera -
    - Un recuento 5-10pmn/campo se considera dudoso
    - Un recuento >10pmn/campo se considera +
  - Se toman 3 muestras (el estudio es + para PJI si 2 son +)
  - El anatomopatólogo puede realizarlo intraoperatoriamente
  - Es muy dependiente del observador, lo que hace menos fiable el procedimiento en equipos no expertos
  - S=85%, E=90% (en equipos muy entrenados)

MÉTODOS TRATAMIENTO

1. **DAIR (DEBRIDEMENT, ANTIBIOTIC AND IMPLANT RETENTION)**
2. **RECAMBIO EN 2 TIEMPOS**
3. **RECAMBIO EN 1 TIEMPO**
4. **TRATAMIENTO SUPRESOR**
5. **TRATAMIENTOS DE SEGUNDA LINEA**

MÉTODOS TRATAMIENTO

- **DAIR (DEBRIDEMENT, ANTIBIOTIC AND IMPLANT RETENTION)**
- Consiste en drenar la cavidad articular y recambiar aquellos componentes móviles que no están fijos el hueso como el polietileno y la cabeza.
- Se instaurará tratamiento empírico con ceftazidima y vancomicina hasa la obtención del gérmen en los cultivos
- Una vez que los resultados microbiológicos estén disponibles se han de seleccionar al menos 2 antibióticos de familias distintas, intentando utilizar antibióticos orales con buena biodisponibilidad y con buena eficacia frente al biofilm bacteriano.
  - Los antibióticos de primera elección serán las quinolonas y la rifampicina (ésta sólo para bacterias grampositivas).
  - La rifampicina ha de usarse siempre combinada con otro antimicrobiano para evitar el desarrollo de resistencias.
- Tradicionalmente se mantenía el tratamiento durante periodos muy largos (6 mees en rodilla y 3 en cadera) pero este punto cada vez está más en duda
- Se debe realizar un seguimiento mensual de estos pacientes determinándose PCR/VSG

MÉTODOS TRATAMIENTO

- **DAIR (DEBRIDEMENT, ANTIBIOTIC AND IMPLANT RETENTION)**

- Ventaja:
  - Método poco cruento (conserva el implante)
- Desventaja:
  - Mucha toxicidad por los largos tratamientos antibióticos
  - Tasas de fracaso cercanas al 70%

Fracturas Periprotésicas en Prótesis de Rodilla

- **RECAMBIO EN 2 TIEMPOS**
- PROCEDIMIENTO:
  - Extracción completa del implante, toma de cultivos, desbridamiento (primer tiempo)
  - Posibilidad de colocar un espaciador de cemento cargado con antibioterapia
  - Antibioterapia empírica hasta cultivos
  - Antibioterapia específica guiada por antibiograma hasta normalización de VSG y PCR (2-3 meses)
  - Suspender antibioterapia una vez que la VSG y PCR se normalizan
  - Comprobar a las 2 semanas que la VSG y PCR no repuntan
  - Implantar nueva prótesis (segundo tiempo)
    - Tomas de cultivos del lecho de implantación
    - Si son - no antibioterapia después

  - **Ventaja:**
    - Tasas de éxito cercanas al 80%
  - **Desventaja**
    - Largo y cruento del proceso

- **RECAMBIO EN 1 TIEMPO**
- PROCEDIMIENTO:
  - Un solo acto quirúrgico en el cual se extrae el implante infectado, se hace una resección y desbridamiento muy agresivo (semejante a la cirugía tumoral), y se implanta el nuevo implante (siempre cementado con cemento con antibiótico)
  - Seguido de un periodo corto de antibioterapia
  - **Ventaja:**
    - Tasas de éxito iguales que el recambio en 2 tiempos
    - Menos cruento, mas rápido y menor coste
  - **Desventaja**
    - Necesario conocer el germen antes (poner antibióticos específicos en el cemento)y que no sea multirresistente
- Tradicionalmente sólo realizado por grupos muy expertos de UE (Alemania y UK, no en EEUU). Recientemente se está generalizando su uso por motivos de costes

Infecciones Periprotésicas

- CLSIFICACIÓN:

Tipo	Presentación	Definición	Tratamiento
I	Infección postoperatoria aguda	Infección contraída en la implantación de la prótesis que se diagnostica dentro del primer mes postoperatorio	DAIR (debridement, antibiotic and implant retention) Valorar recambio en 1 tiempo
II	Infección crónica tardía	Infección contraída en la implantación de la prótesis que se diagnostica pasado un mes de la implantación	Recambio del implante en uno o dos tiempos
III	Infección hematógena aguda	Infección contraída por vía hematógena, que asienta sobre un implante que llevaba largo tiempo normofuncionante. Acontece mucho tiempo después de la intervención y sin relación con ella.	DAIR (debridement, antibiotic and implant retention) exito 25% Valorar recambio en 1tiempo
IV	Cultivos postoperatorios inesperadamente +	Si engloban en este apartado los casos en los que se realiza un recambio protésico sin sospecha infección, pero en los que inesperadamente aislamos gérmenes en los cultivos que de rutina se toman sistemáticamente los recambios	Antibioterapia prolongada

Fracturas Periprotésicas en Prótesis de Rodilla

- **TRATAMIENTO SUPRESOR**
- PROCEDIMIENTO:
  - Válido para pacientes ancianos, con mucha comorbilidad y baja esperanza de vida y poca demanda funcional
  - Se deja el implante (no recambio)
  - Se instaura antibioterapia crónica de por vida para disminuir los síntomas infecciosos

- **TRATAMIENTOS DE SEGUNDA LÍNEA**
- Cuando fracasan los métodos antes explicados y la vida del paciente ,o la viabilidad del miembro, corren peligro, puede ser necesario recurrir a:

- Artroplastia de Resección
  - Retirar en implante
  - Juega un papel relevante en la cadera (operación de Girldestone)
- Artrodesis
  - Retirar en implante y estimular la fusión de los extremos óseos
  - Juega un papel relevante en la rodilla
- Amputación

www.drbau.es

Muchas Gracias